

ਜਾਣੋ ਕੁੱਝ ਸੱਚਾਈਆਂ

ਡਾਯਾਬਿਟਿਕ ਰੈਟੀਨੋਪੈਥੀ ਦੀਆਂ

ਡਾਯਾਬਿਟਿਕ ਰੈਟੀਨੋਪੈਥੀ ਉਸ ਵੇਲੇ ਹੁੰਦਾ ਹੈ ਜਦੋਂ ਡਾਯਾਬਿਟਿਸ ਰੈਟੀਨਾ ਮਤਲਬ ਅੱਖ ਦੇ ਪਿੱਛੇ ਦੇ ਰੌਸ਼ਨੀ-ਸੰਵੇਦਨਸ਼ੀਲ ਟਿਸ਼ੂ ਦੇ ਅੰਦਰ ਦੀਆਂ ਛੋਟੀਆਂ ਰਕਤ ਨਸਾਂ ਨੂੰ ਨੁਕਸਾਨ ਪਹੁੰਚਾਉਂਦਾ ਹੈ

ਸਧਾਰਨ ਰੈਟੀਨਾ

- ਐਪਟਿਕ ਡਿਸਕ
OPTIC DISC
- ਸੈਂਟਰਲ ਰੈਟੀਨਲ ਵੇਨ
CENTRAL RETINAL VEIN
- ਸੈਂਟਰਲ ਰੈਟੀਨਲ ਆਰਟਰੀ
CENTRAL RETINAL ARTERY
- ਰੈਟੀਨਲ ਵੇਨਿਊਲਸ
RETINAL VENULES
- ਰੈਟੀਨਲ ਆਰਟਰੀਓਲਸ
RETINAL ARTERIOLES
- ਫੋਵੀਆ
ਫੋਵੀਆ
MACULA
ਮੈਕਿਊਲਾ

ਡਾਯਾਬਿਟਿਕ ਰੈਟੀਨੋਪੈਥੀ

- ਹੇਮੋਰੇਜ
HEMORRHAGES
- ਰਕਤ ਨਸਾਂ ਦਾ ਅਸਧਾਰਨ ਵਾਧਾ
ABNORMAL GROWTH OF BLOOD VESSELS
- ਏਨੀਊਰਿਜ਼ਮ
ANEURYSM
- 'ਕਾਟਨ ਵੁਲ' ਸਪੌਟਸ
'COTTON WOOL' SPOTS
- HARD EXUDATES
ਹਾਰਡ ਐਕਸਿਊਡੇਟਸ

ਇੱਕ ਵੱਧਦੀ ਸਮੱਸਿਆ

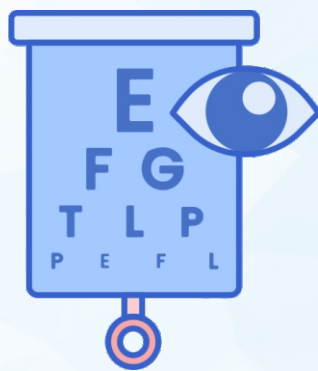

ਡਾਯਾਬਿਟਿਕ ਰੈਟੀਨੋਪੈਥੀ 20-74 ਸਾਲ ਦੀ ਕੰਮਕਾਜੀ ਉਮਰ ਵਾਲੇ ਬਾਲਗਾਂ ਵਿੱਚ ਅਨੁਪਣ ਦਾ ਮੁੱਖ ਕਾਰਣ ਹੈ।

ਛੇਤੀ ਨਹੀਂ ਦਿੱਸਦੇ ਲੱਛਣ

ਪਰ, ਸਮੇਂ ਦੇ ਨਾਲ, ਡਾਯਾਬਿਟਿਕ ਰੈਟੀਨੋਪੈਥੀ ਹੋਰ ਖਰਾਬ ਹੋ ਸਕਦੀ ਹੈ ਜਿਸ ਦੇ ਕਾਰਣ ਨਜ਼ਰ ਦੀ ਹਾਨੀ ਜਾਂ ਅੰਨ੍ਹਾਪਣ ਹੋ ਸਕਦਾ ਹੈ

ਕਿਸ ਨੂੰ ਹੈ ਜੋਖਮ?

ਟਾਈਪ 1 ਅਤੇ ਟਾਈਪ 2, ਦੋਨੋਂ ਪ੍ਰਕਾਰ ਦੇ ਡਾਯਾਬਿਟੀਜ਼ ਵਾਲੇ ਲੋਕਾਂ ਨੂੰ ਜੋਖਮ ਹੈ



95%

ਦ੍ਰਿਸ਼ਟੀ ਘੱਟ ਹੋਣ ਦਾ ਘੱਟ ਜੋਖਮ

ਛੇਤੀ ਪਤਾ ਚਲਾਨਾ, ਸਮੇਂ ਤੇ ਇਲਾਜ ਅਤੇ ਯੋਗ ਫਾਲੋ-ਅਪ ਦੇਖਭਾਲ ਦੁਆਰਾ ਗੰਭੀਰ ਦ੍ਰਿਸ਼ਟੀ ਘੱਟ ਹੋਣ ਦੇ ਜੋਖਮ ਨੂੰ 95% ਤੱਕ ਘੱਟ ਕੀਤਾ ਜਾ ਸਕਦਾ ਹੈ